呉医療センター・中国がんセンター
がんサロンだより
2024年度　第2号
発行日：2025年1月10日

９月のがんサロンは、１３日（金）に開催されました。テーマは「リンパ浮腫について」でした。講師は、形成外科科長の植村享裕 先生です。

１．リンパ浮腫の種類

リンパ浮腫には原発性リンパ浮腫と続発性リンパ浮腫があります。
原発性リンパ浮腫はリンパ管の形成不全による機能不全で原因がはっきりしていないものであり、続発性リンパ浮腫はある疾患の治療によるリンパ管の圧迫、狭窄、変性、損傷によるものです。
また、上肢リンパ浮腫と下肢リンパ浮腫があり、原因の大部分は、上肢は乳癌、下肢は子宮癌、卵巣癌の治療によるものです。

当院におけるリンパ浮腫の統計

原発性 5人
続発性 125人

子宮癌、乳癌、卵巣癌で全体の90%

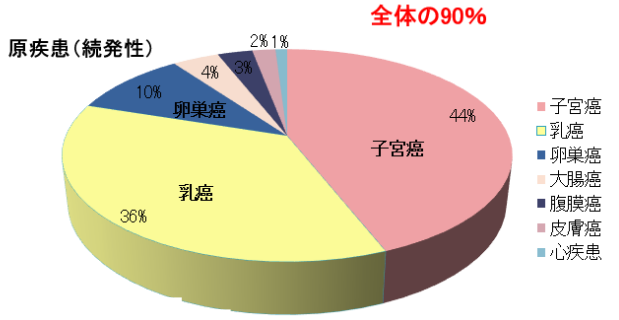

リンパ浮腫には病期が0期～Ⅲ期まであります。0期は検査で異常が発見できる状態であり、Ⅰ期は柔らかい浮腫で挙上により改善しますが、さらに進行するとⅡ期の硬い浮腫で挙上しても改善しなくなり、Ⅲ期では象皮症変化が起こります。

Ⅰ期

軟らかい浮腫
挙上で改善

Ⅱ期

挙上しても改善なし

Ⅲ期

象皮様変化

２．リンパ浮腫の特徴

実際に当院のリンパ浮腫外来を受診されている患者さんも乳癌、子宮癌、卵巣癌の治療による続発性リンパ浮腫の患者さんが90%以上であり、大部分の患者さんは女性となります。

３．リンパ浮腫の診断

リンパ浮腫の診断は、以前は乳癌、子宮癌、卵巣癌の治療後であれば、続発性リンパ浮腫として加療開始していましたが、現在は積極的に検査を行っています。検査には超音波、リンパ管シンチグラフィー、蛍光リンパ管造影法、CT・MRIなどがあります。

当院では蛍光リンパ管造影法を主体に行っています。上肢の場合は両手部・手関節、下肢の場合は両足背・足関節に局所麻酔後にインドシアニングリーン（ICG）を皮下注射し、赤外線カメラを用いてリンパ流やリンパ浮腫の部位を同定・診断します。リンパ浮腫の状態を患者さんに画像を見ながら説明することで、そのときの浮腫の状態が理解しやすくなると考えられます。

蛍光リンパ管造影法

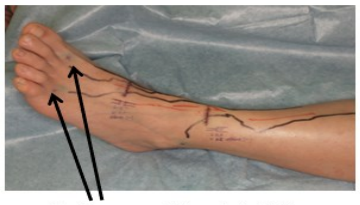

ICG（インドシアニングリーン）を皮下注

赤外線カメラ

蛍光リンパ管造影法

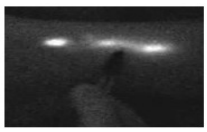

Linear
正常

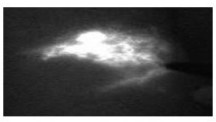

splash
浮腫あり

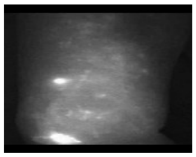

Diffuse , star dust
重度浮腫あり

手術と同時に行うことが多い

４．治療法

治療法としては保存的治療と外科的治療があります。

保存的治療は用手的リンパドレナージ、弾性着衣・包帯、運動療法などを組み合わせた複合的理学療法であります。弾性着衣は悪性腫瘍術後リンパ浮腫の患者には健康保険から6ヵ月ごとに2着まで療養費の支給があります。6か月以上使用すると着衣の圧が低下し、効果が減少するため買い替えが必要となってきます。用手的リンパドレナージはリンパ管内の流動を活性化させ、線維化の改善などの効果があり、弾性着衣は圧迫による浮腫の軽減が期待できます。

外科的治療はリンパ液が漏出する前に血中に流れるように機能的改善を期待したリンパ管吻合術、リンパ管移植、減量のみの組織切除術、脂肪吸引術があります。

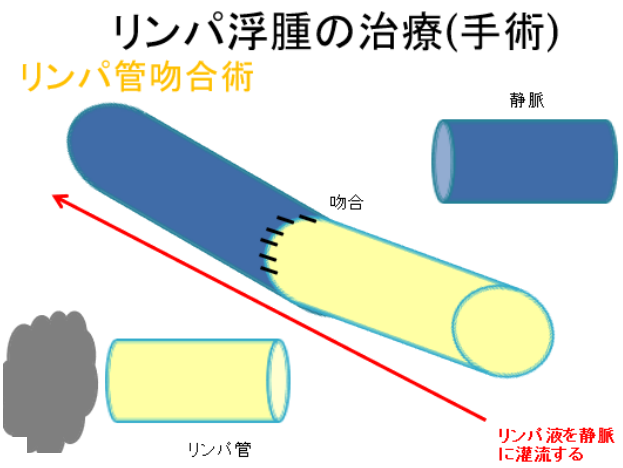

当院のリンパ浮腫外来では約半年に1度外来を受診してもらい、リンパセラピストによるドレナージ指導、また、弾性着衣の加療を継続的にしてもらうため療養費が支給されるように指示書を作成しています。また、リンパ浮腫の改善を図り、リンパ浮腫の増悪・蜂窩織炎を予防するために積極的にリンパ管吻合術を行っています。リンパ浮腫はリンパ管の破綻により浮腫が増悪していくため、早期の治療開始が不可欠であり、手術によりリンパ管の破綻を予防することが浮腫増悪にならないためには重要と考えています。術後のリンパ浮腫かもしれないと思った時には当院のリンパ浮腫外来を受診していいただければ幸いです。

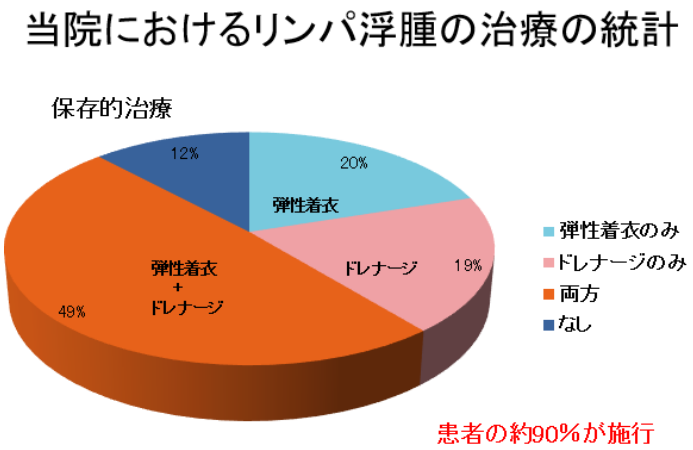

【事前申し込み・お問い合わせ先】
呉医療センター・中国がんセンター
がん相談支援センター
☎：０８２３-２４-６３５８（直通電話）
平日：９時～１６時
よろず・がん相談窓口（④番窓口）
平日：８時３０分～１７時15分

寄稿：形成外科科長　植村享裕　先生
編集：がん相談支援センター